

Spinale Meningeome früh erkennen

Seltene Tumoren mit guter Prognose bei früher Diagnose

Im Folgenden werden zwei Kasuistiken zu intradural extramedullär aufgetretenen und operierten Meningeomen vorgestellt und die Charakteristika der klinischen Symptomatik vor dem Hintergrund der neuroanatomischen Gegebenheiten diskutiert. Abschliessend wird kurz auf Therapie und Prognose eingegangen. Diese Arbeit soll zu einer möglichst frühen Diagnose und Therapie und somit zu einer guten Prognose bezüglich neurologischer Ausfälle bei Patienten mit diesen gutartigen Tumoren beitragen.

Thomas Dorn

Primäre Tumoren im Bereich des Rückenmarks und seiner Hüllen sind im Vergleich zu sekundären, das heisst zu Metastasen im Bereich der Wirbelsäule und des Rückenmarks, selten. Während sich Metastasen überwiegend primär extradural manifestieren, wachsen primäre Tumoren entweder intradural extramedullär oder intramedullär. Intramedulläre Tumoren des Rückenmarks machen nur 4 bis 5 Prozent aller primären ZNS-Tumoren aus. Intradurale extramedulläre Neoplasien treten im Vergleich zu den intramedullären häufiger auf, und sie sind auch meistens gutartig (1). Dabei handelt es sich vor allem um Meningeome, Neurofibrome und Schwannome, wobei Meningeome und Schwannome jeweils ein Viertel dieser Gruppe von Tumoren repräsentieren.

Meningeome betreffen deutlich häufiger Frauen als Männer, bei Markscheidentumoren finden sich indessen keine ge-

schlechtsspezifischen Inzidenzunterschiede. In der Gesamtbevölkerung kommen auch diese extramedullären primären spinalen Tumoren sehr selten vor; ein Neurologe sieht nur alle 5 bis 6 Jahre einen davon betroffenen Patienten (2). Diese Tumoren wachsen langsam, die Beschwerden zu Beginn erscheinen oft wenig charakteristisch. Die Symptome entstehen durch eine Myelopathie, die Folge der Kompression ist, die der Tumor auf das Rückenmark im Spinalkanal ausübt. Nach einer vollständigen Resektion können sich die neurologischen Ausfälle zurückbilden, bleiben aber oft zum Teil bestehen (3), da die Myelopathie nur teilweise reversibel ist.

Kasuistik 1

Die Patientin (geb. 1943) klagte erstmals Anfang 2015 über ein Brennen in beiden Füßen. Ende 2016/Anfang 2017 kamen schmerzhafte Dysästhesien in beiden Beinen (rechtsbetont) hinzu. Ausserdem bemerkte sie eine Kraftminderung im linken Bein proximal, die Hüftbeugung war mit Kraftgrad 4 (von 5) möglich. Deshalb erfolgte im Februar 2017 eine MRT der Wirbelsäule, die einen kontrastmittelaufnehmenden Tumor auf Höhe BWK 1 mit deutlicher Kompression des Myelons von dorsal her zeigte (*Abbildung 1*). Dieser Tumor konnte in einer Operation Anfang März 2017 über eine Hemilaminektomie bei BW 1 mikrochirurgisch unter intraoperativem Neuromonitoring (mit somatosensibel evozierten Potenzialen und magnetisch evozierten Potenzialen) vollständig und komplikationslos entfernt werden. Die histologische Diagnose lautete transitionelles Meningeom WHO-Grad I. Bei Eintritt in unsere Rehabilitationsbehandlung Mitte März 2017 gab die Patientin an, dass sich durch die Operation und/oder durch die Einführung von Pregabalin in die Therapie die Missempfindungen in den Beinen gebessert hätten. Sie könne dort jedoch warm und kalt nicht mehr richtig voneinander unterscheiden. Die Kraft im linken Bein sei auch noch nicht wieder vollständig zurückgekehrt, aber sie könne ohne Hilfs-

MERKSÄTZE

- ▶ Spinale Meningeome wachsen langsam, die Beschwerden zu Beginn erscheinen oft wenig charakteristisch.
- ▶ Eine sorgfältige Anamnese und eine gründliche klinisch-neurologische Untersuchung können früh den Verdacht auf eine spinale Ursache erster Beschwerden lenken und zu einer frühen Diagnose führen.
- ▶ Therapie der Wahl ist die mikrochirurgische Entfernung des Tumors.
- ▶ Bei den meisten Patienten bestehen zum Zeitpunkt der Operation bereits irreversible Myelopathien.
- ▶ Die Prognose für Patienten mit spinalen Meningeomen ist umso günstiger, je früher die Diagnose gestellt wird.

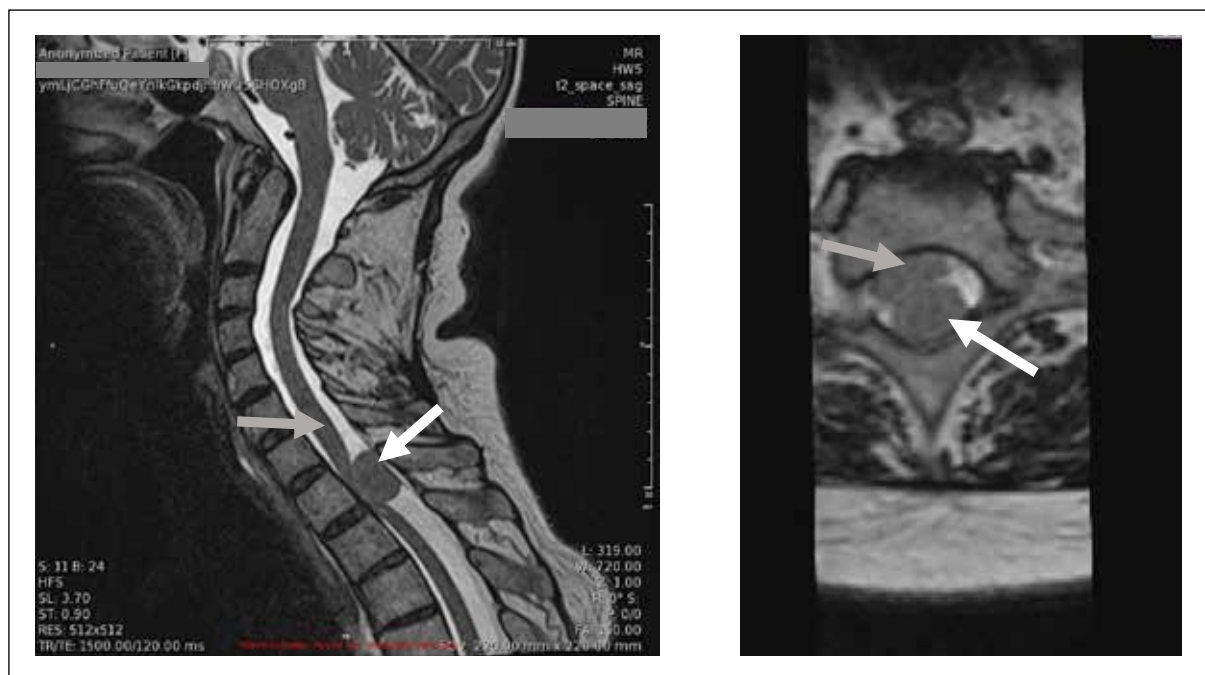

Abbildung 1: Patientin der Kasuistik 1: Präoperatives MRI Mitte Februar 2017 von parasagittal und transversal in T2-Wichtung im Bereich des spinalen Meningeoms. Der weisse Pfeil markiert jeweils den Tumor, der graue das Rückenmark.

mittel gehen. Es bestanden keine Blasen- und/oder Mastdarmfunktionsstörungen. Sie klagte über Schmerzen in der linken Schulter, vor allem bei Bewegung beziehungsweise Belastung.

Im Neurostatus wurden damals eine Minderung der Kraft im linken Bein (Kraftgrade X/5: Kniestreckung 4, Fusshebung 3–4) und symmetrisch mässig lebhaft bis schwache Muskelreflexe in den Beinen, ein beidseits negativer Babinski-Reflex, eine Hyperpathie (verminderte Berührungsempfindung bei gleichzeitig verstärkter Wahrnehmung von Schmerzreizen) im rechten Bein sowie ein eingeschränkter Lagesinn im rechten Zehengrundgelenk bei allseits normaler Pallästhesie beschrieben. Die Patientin war ohne Gehhilfe unsicher gehfähig. Ausserdem bestand eine algogene Kraft- und Bewegungseinschränkung in der linken Schulter, vermutlich auf der Grundlage einer Periartropathia humeroscapularis.

Im Verlauf der Rehabilitationsbehandlung zeigte sich eine Verbesserung im 2-Minuten-Gehtest von 155 auf 177 m, jeweils ohne Hilfsmittel. Die Schmerzen in der linken Schulter, deren Ursache nicht abschliessend geklärt werden konnte, besserten sich spontan. Am dritten Tag des Aufenthalts klagte die Patientin über Übelkeit, die sie auf das Pregabalin zurückführte, weswegen wir die Pregabalinosis von 300 auf 200 mg/Tag reduzierten, ohne dass dies zu einer Zunahme der Dysästhesien in den Beinen führte. Indessen verschwand die Übelkeit. Wir belassen diese Medikation bis zum vorzeitig von der Patientin gewünschten Austritt unverändert.

Kasuistik 2

Die Patientin (geb. 1938) klagte ab Anfang 2018 über Rückenschmerzen mit Ausstrahlung nach ventral bis zur Mittellinie auf Höhe Th 6 bis 7. Es entwickelte sich eine progrediente Gangstörung. Ausserdem spürte sie eine Gefühlsstörung und auch ein Kältegefühl beidseits des Dermatoms Th 6 bis

7 abwärts bis zu den Füüssen. Ab Anfang 2019 verschlechterte sich die Gehfähigkeit. Im Februar 2019 wurde eine spinale MRT durchgeführt, welche eine Raumforderung auf Höhe BWK 6 zeigte. Ende Februar 2019 wurden eine linksseitige Hemilaminektomie BWK 6 sowie eine intradurale Tumorexstirpation durchgeführt. Die Histologie ergab ein meningotheiomatöses Meningeom WHO-Grad I.

Zu Beginn unserer Rehabilitationsbehandlung Anfang März 2019 konnte die Patientin nur wenige Schritte mit dem «Böckli» gehen. Im Neurostatus zeigten sich damals eine leichte Parese im linken Bein (Kraftgrade X/5: Hüftbeuger 4, Kniestrecker 4, Kniebeuger 4+, Fussheber 4+) sowie eine Einschränkung des Vibrationsempfindens am Grosszehengrundgelenk links. Andere Sensibilitätsstörungen waren – auch kontralateral – nicht darstellbar. Das Reflexbild war regelrecht. Es bestand eine deutliche Gangataxie.

Bei Austritt legte die Patientin im 2-Minuten-Gehtest mit dem Rollator 40 m zurück, und sie konnte mit diesem Hilfsmittel 180 m am Stück gehen. Sie konnte mit Festhalten am Geländer, aber noch mit grosser Unsicherheit bis zu 40 Treppenstufen steigen.

Bei einer späteren Kontrolluntersuchung beim Operateur Mitte Mai 2020 gab sie an, weiterhin mit dem Rollator beziehungsweise auch mit Stöcken gehen zu können, wobei sie allerdings sehr rasch ermüde. Sie erhalte weiter Physiotherapie und trainiere auch selbst sehr viel, um das Niveau aufrechtzuerhalten.

Was lehren uns diese Kasuistiken?

Die beiden Kasuistiken beschreiben zwei Frauen, bei denen im Alter von 74 beziehungsweise 81 Jahren ein spinales thorakales Meningeom diagnostiziert wurde. Es handelt sich somit bezüglich Geschlecht, Alter und Lokalisation um eine

typische Konstellation für diese Tumorentität (2). Die Dauer zwischen Symptombeginn und Diagnosestellung betrug ein bis zwei Jahre. Die Diagnose wurde in beiden Fällen mit der MRT gestellt, nachdem neben sensorischen Symptomen motorische Ausfälle aufgetreten waren. Die Kombination von diversen sensorischen und motorischen Symptomen in beiden Beinen führte zur Indikation für die zielführende spinale Bildgebung. Für spinale Läsionen besonders typisch ist, dass die verschiedenen sensiblen Qualitäten (d. h. die Empfindung von Berührung, Temperatur, Schmerz, Vibration und Gelenkstellung) unterschiedlich betroffen sein können – und das oben drein seitenunabhängig und auch nicht deckungsgleich mit der räumlichen Verteilung motorischer Ausfälle. Dieses Phänomen ist gut durch die Neuroanatomie, das heisst den Verlauf der verschiedenen sensorischen und motorischen Fasersysteme des Rückenmarks zu erklären (Abbildung 2). Zwar kommt die in *Abbildung 2* aufgezeigte selektive komplette Durchtrennung einer Seite des Rückenmarks im klinischen Alltag nur sehr selten vor, aber extradurale Meningeome können durch Kompression und Schädigung einzelner Funktionssysteme einen Teil der aufgezeigten Symptome beziehungsweise Ausfallmuster verursachen. Dazu gehören zum Beispiel

eine dissoziierte Empfindungsstörung, das heisst eine gestörte Berührungs- und Schmerzempfindung, beispielsweise im Sinne einer Hyperpathie bei erhaltener Pallästhesie im rechten Bein wie bei der Patientin der Kasuistik 1. Bei ihr war (ebenso gut mit einer spinalen Läsion vereinbar) kontralateral, also links, noch eine Parese zu verzeichnen. Auch radikuläre Reiz- und Ausfallsymptome sind auf Höhe der Tumormanifestation bei Kompression der betreffenden Nervenwurzeln möglich, was bei der Patientin der Kasuistik 2 initial der Fall gewesen sein dürfte. Schliesslich sind in Abhängigkeit von Lokalisation und Ausdehnung der Tumoren auch vegetative Symptome wie Miktions-, Defäkations- und Sexualfunktionsstörungen denkbar, die bei den beiden Patientinnen nicht zu verzeichnen waren, aber in der Literatur beschrieben sind (2).

Irreversible Myelopathien sind häufig

Die Therapie der Wahl ist die mikrochirurgische Entfernung des Tumors unter Anwendung des intraoperativen Neuromonitorings, das heisst der wiederholten Ableitung sensibler beziehungsweise motorischer evozierter Potenziale während der Operation zur Überprüfung der Integrität sensorischer und motorischer Systeme des Rückenmarks. Das Ziel der

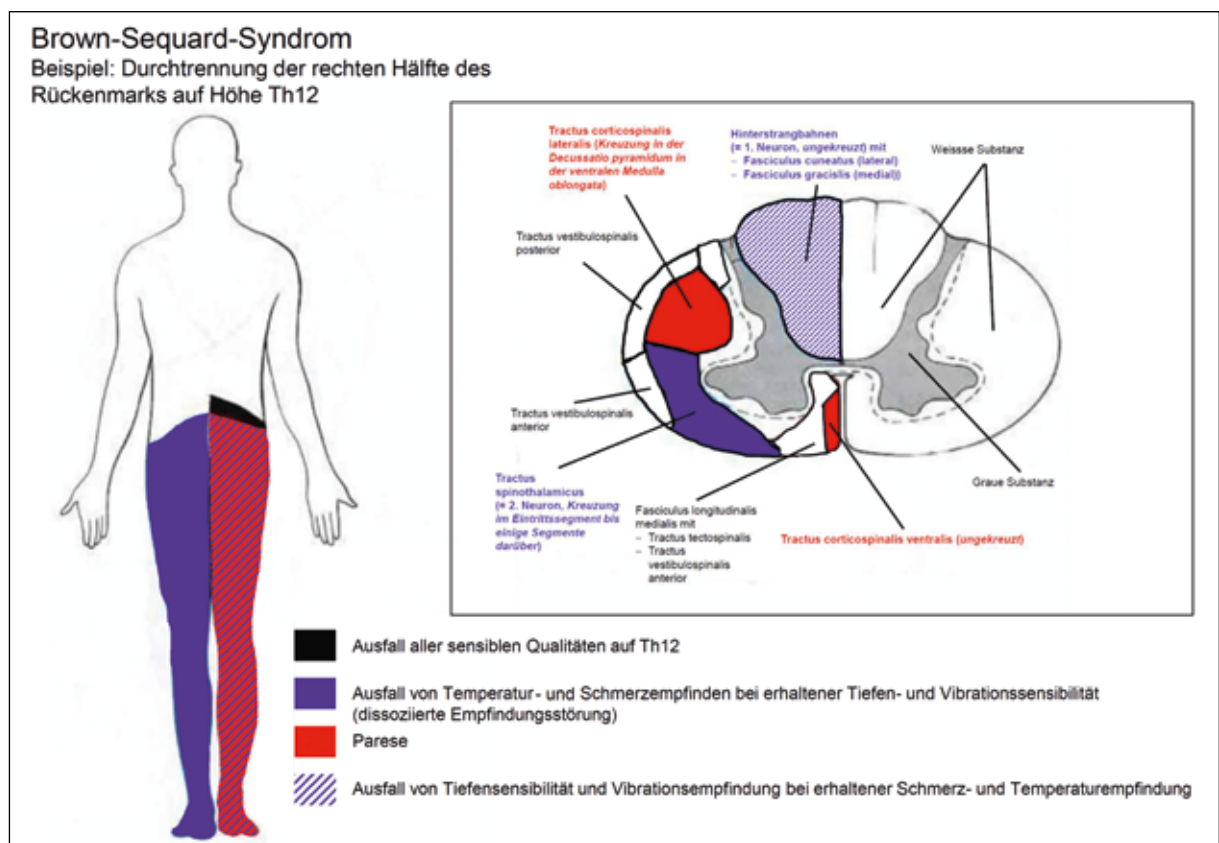


Abbildung 2: Brown-Sequard-Syndrom: Darstellung der charakteristischen Funktionsausfälle bei einer kompletten Durchtrennung des Rückenmarks unilateral links auf Höhe Th12 und der neuroanatomischen Grundlagen (Kasten). Aufgrund der Kreuzung der verschiedenen sensiblen Leitungsbahnen bereits im Eintrittsbereich der sensiblen Nervenwurzel beziehungsweise erst in der Medulla oblongata kommt es zu einem typischen sensiblen Störungsbild mit Ausfall der Schmerz- und Temperaturempfindung bei erhaltener Tiefen- und Vibrationssensibilität (= dissoziierte Empfindungsstörung) kontralateral (hier rechts) sowie zu einem Ausfall der Tiefen- und Vibrationssensibilität zusammen mit einer Parese ipsilateral zur Seite der Läsion (hier links). Die Funktionsstörungen betreffen jeweils alle Dermatome und Myotome, die den Rückenmarksegmenten unterhalb der Läsion zugeordnet sind. In dem Dermatome/Myotome, das dem Segment mit der Läsion zugeordnet ist, sind alle sensiblen Funktionen gleichermassen betroffen.

Operation ist zunächst die vollständige Entfernung des Tumors, um eine Progredienz der Myelopathie beziehungsweise des neurologischen Störungsbildes sowie Rezidive zu vermeiden. Das Ausmass der Resektion von Meningeomen wird bis heute durch die von Simpson bereits 1957 vorgeschlagene Einteilung definiert, wobei die Grade I bis III eine vollständige Resektion mit vollständiger oder unvollständiger Entfernung beziehungsweise Koagulation des Ansatzes bezeichnen, Grad IV die unvollständige Entfernung bedeutet und Grad V für erweiterte Biopsie steht.

Die Erfolgsrate einer chirurgischen Therapie wurde zuletzt in einer niederländischen monozentrischen Studie aus dem Jahr 2020 untersucht (4). Zwischen 1989 und 2018 wurden 166 Patienten am Erasmus Medical Center in Rotterdam operiert. Der Median des Zeitintervalls zwischen Erstsymptomen und Diagnose betrug 1 Jahr, wie bei der Patientin der Kasuistik 2. Bei 159 Studienpatienten konnte das Resektionsausmass nach Simpson bestimmt werden. Bei 141 wurde eine vollständige Resektion vorgenommen (Simpson I–III). 35 Patienten hatten postoperative Komplikationen wie Thrombosen/Embolien, Blutungen und Wundheilungsstörungen, Liquorleckagen sowie eine Zunahme von präoperativ bereits vorhandenen neurologischen Symptomen und Schmerzen. Bei nahezu 80 Prozent der operierten Patienten kam es wie in den obigen beiden Kasuistiken zu einer Rückbildung neurologischer Symptome, bei 16 Prozent trat keine Verbesserung ein, und von den knapp 5 Patienten mit einer Verschlechterung des Störungsbildes verstarben 3 Patienten an postoperativen Komplikationen. Nur bei 5 Patienten kam es zu einem vollständigen Verschwinden der präoperativ vorhandenen Symptomatik, das heisst, dass bei den meisten Patienten, wie in den beiden oben dargestellten Fällen, zum Zeitpunkt der Operation bereits eine irreversible Myelopathie bestand. Rezidive traten bei zirka 7 Prozent der Patienten auf, darunter die meisten mit einer Operation gemäss Simpson IV.

Fazit für die Praxis

Bei spinalen Meningeomen dürfte, wie bei anderen Tumoren auch, die Prognose einer operativen Behandlung umso günstiger sein, je früher die Diagnose gestellt wird beziehungsweise je kleiner der Tumor ist.

Deshalb kommt es auf eine frühe Diagnose an. Diese ist möglich, wenn bei einer Symptomatik aus thorakalen (bzw. zervikalen oder lumbalen) Schmerzen zusätzlich bestehende sensible Reiz- und Ausfallerscheinungen sowie motorische und/oder vegetative Funktionsstörungen sorgfältig anamnestisch erfasst werden und die Hypothese einer spinalen Läsion durch eine klinisch-neurologische Untersuchung untermauert werden kann. Hierfür ist die Kenntnis der Grundzüge der Neuroanatomie des Rückenmarks vonnöten.

Aufgrund der Gutartigkeit der überwiegenden Mehrzahl dieser Tumoren (i.S. eines WHO-Grad I) zielt die rechtzeitige Behandlung vor allem auf eine Verbesserung der Lebensqualität durch grösstmögliche Minimierung bleibender neurologischer Ausfälle nebst der Vermeidung von Rezidiven ab. ▲

Dr. med. Thomas Dorn
 Leitender Arzt Neurologie
 Clinique Bernoise Montana
 Imp. Palace Bellevue 1
 3963 Crans-Montana
 E-Mail: thomas.dorn@bernerklinik.ch

Danksagung: Herrn Dr. Frank Walther von der Hirslanden Freiburg AG, Dündingen, bin ich für die Überlassung der MRT-Bilder zu Kasuistik 1 zu Dank verpflichtet.

Interessenlage: Der Autor erklärt, dass keine Interessenkonflikte im Zusammenhang mit diesem Artikel bestehen.

Literatur:

1. Raj VS, Lofton L: Rehabilitation and treatment of spinal cord tumors. *J Spinal Cord Med.* 2013;36(1):4-11.
2. Arnautovic A, Arnautovic KI: Extramedullary intradural spinal tumors. *Contemporary Neurosurgery.* 2014;36:1-8.
3. Hohenberger C et al.: Functional outcome after surgical treatment of spinal meningioma. *J Clin Neurosci.* 2020;77:62-66.
4. Kwee LE et al.: Spinal meningiomas: Treatment outcome and long-term follow-up. *Clin Neurol Neurosurg.* 2020;198:106238.